

Ipercheratosi diffusa

Il Massaggio Igienico Circolatorio (MIC) associato a impiego topico di citoenzimatici

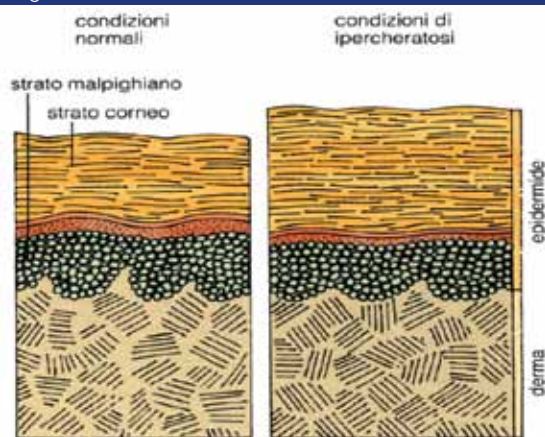


di **Stefano Lenzi**,
Dottore
in Medicina
riabilitativa
manuale e post-
traumatica
preventiva,
Ambulatori
Sanitari
della Corte
Costituzionale

CASE REPORT: Un adeguato trattamento massoterapico (MIC), associato all'impiego topico di un preparato biodinamico in grado di normalizzare l'assetto enzimatico delle cellule cutanee, ha visibilmente risolto un caso emblematico di Ipercheratosi diffusa. La Terapia Complementare Enzimatica (TCE) rappresenta una soluzione innovativa in queste queste patologie, dove stiamo elaborando protocolli che prevedono, di caso in caso, impiego topico e sistemico di preparati biodinamici specifici.

Il Massaggio Igienico Circolatorio (MIC) è una tecnica molto importante per la prevenzione e cura di molte patologie, compresa l'Ipercheratosi, malattia caratterizzata da forte ispessimento dello strato corneo della cute, dovuta ad aumento della produzione delle cellule epidermiche, che risultano strettamente aderenti ai piani sottostanti e di conseguenza poco desquamanti (Fig. 1).

Figura 1

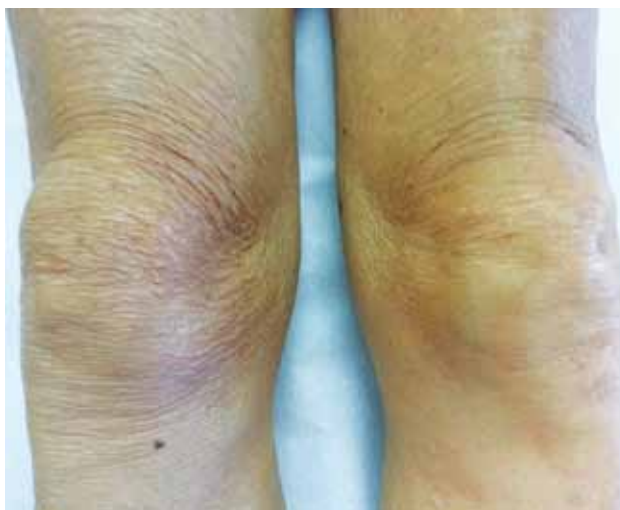


Cute normale, cute in condizioni di Ipercheratosi

L'Ipercheratosi può essere circoscritta o diffusa, congenita o acquisita, primitiva o secondaria. La forma primitiva è sovente conseguenza di microtraumi ripetuti o subentra per contatto con sostanze chimiche o a seguito di assunzione di farmaci. Le forme secondarie sono tipiche di patologie cutanee quali lichen, psoriasi, micosi, eczemi, infezioni croniche stafilococciche e streptococciche, tubercolosi, sifilide.

Per evidenziare un possibile effetto sinergico di MIC e applicazione topica di un preparato ad azione biodinamica (Citozym, Citozeatec Srl), abbiamo volutamente trattato un solo arto inferiore in un soggetto di sesso maschile, settantaquattrenne, affetto da grave Ipercheratosi diffusa: dalla fotografia appare evidente la diversità dei due arti in quanto non solo gli edemi si sono riassorbiti nell'arto trattato ma è visibile, dopo tre settimane, anche un netto cambiamento sotto il profilo della salute del derma (Fig. 2).

Figura 2



Ipercheratosi diffusa in soggetto maschio di 74 anni con problema di tipo edematoso: un solo arto è stato trattato con MIC e Citozym